

PEDIATRICS

OFICJALNE CZASOPISMO AMERYKAŃSKIEJ AKADEMII PEDIATRII

Nadzór zdrowotny nad dziećmi z zespołem Turnera

Jamie L. Frias, Marsha L. Davenport, Komisja ds. Genetyki i Wydział Endokrynologii
Pediatrics 2003;111;692-702

Cyfrowy identyfikator dokumentu elektronicznego: 10.1542/peds.111.3.692

Elektroniczna wersja dokumentu wraz z uaktualnionymi informacjami dostępna jest na stronie internetowej:

<http://www.pediatrics.org/cgi/content/full/111/3/692>

PEDIATRICS jest oficjalnym czasopismem Amerykańskiej Akademii Pediatrii. Wydawany co miesiąc od 1948. PEDIATRICS jest własnością wydawane i sprzedawane przez Amerykańską Akademię Pediatrii 141 Northwest Point Boulevard, Elk Grove Village, Illinois, 60007. Copyright 2005 American Academy of Pediatrics. Wszystkie prawa zastrzeżone. Druk ISSN: 0031-4005. Online ISDN: 1098-4275.

American Academy of Pediatrics

W służbie zdrowia dzieci

Ściągnięte z www.pediatrics.org 25 lipca 2009

AMERYKAŃSKA AKADEMIA PEDIATRII

RAPORT KLINICZNY

Wskazówki dla lekarza praktyka sprawującego opiekę pediatryczną

Jamie L. Frias, Marsha L. Davenport, Komisja ds. Genetyki i Wydział Endokrynologii

Nadzór zdrowotny nad dziećmi z zespołem Turnera

STRESZCZENIE. Raport ten przygotowany jest, po to, aby pomóc pediatrze sprawującemu opiekę nad dzieckiem, u którego została potwierdzona diagnoza zespołu Turnera analizą chromosomalną. Raport ma służyć jako suplement do „Zaleceń dla pediatrycznej opieki zachowawczej” Amerykańskiej Akademii Pediatrycznej i także temu, by podkreślić konieczność ciągłości opieki i unikania jej fragmentaryzacji, Aby każda dziewczynka z zespołem Turnera miała zapewnioną odpowiednią opiekę medyczną. Pierwszy kontakt pediatry z dzieckiem zespołem Turnera może mieć miejsce w okresie niemowlęcym lub dzieciństwie. Raport ten omawia również zagadnienie kontaktu z rodzicami oczekującymi dziecka, u którego postawiono diagnozę zespołu Turnera w okresie płodowym i którzy zostali odesłani na konsultację w tej sprawie.

SKRÓTY GH, hormon wzrostu; MRI, rezonans magnetyczny; FSH, hormon folikulotropowy; LH, hormon luteinizujący.

WSTĘP

Zespół Turnera, nazwa użyta w tym raporcie, odnosi się do stanu charakteryzującego się niskim wzrostem, zespołem szczątkowych jajników u kobiet, które osiadają pojedynczy chromosom X i brak całego lub części drugiego chromosomu płciowego (X lub Y). Wyłączony jest nie chromosomalny zespół szczątkowych gonad. Liczba przypadków urodzeń dzieci z zespołem Turnera określana jest na 1 z 2000 do 1 z 5000 żywych narodzin dziewczynek. Około 1% do 2% płodów ma budowę chromosomu 45,X. Większość (99%) z nich ulega samoistnemu poronieniu zazwyczaj w czasie pierwszego

trymestru ciąży. Wraz z częstszym użyciem badania ultrasonograficznego zauważono, że niektóre ciąży z płodową budową chromosomu 45,X, które trwają do drugiego trymestru, związane są z torbielą karkową, dużym obrzękiem wskutek niedrożności naczyń limfatycznych, lub obrzękiem płodowym. Ciąże te obciążone są dużym ryzykiem śmiertelności płodu.

FENOTYP

Pediatrzy znają najlepiej kliniczne oznaki, które skłaniają do postawienia diagnozy zespołu Turnera u dzieci, czyli niski wzrost i inne cechy takie jak obrzęk wskutek niedrożności naczyń limfatycznych, pletwiastość szyi, niską linię włosów, oraz koślawość łokcia. Może wystąpić wiele anomalii klinicznych, wraz z anomaliami sercowymi i nerkowymi (Tabela 1). Zespołowi Turnera jednakże nie zawsze towarzyszą charakterystyczne cechy i najczęściej nie jest zdiagnozowany w okresie niemowlęcym.¹⁻³ Później w dzieciństwie zespół Turnera można podejrzewać przede wszystkim ze względu na niski wzrost. Inne wyróżniające cechy w okresie młodzieńczym to opóźniony okres dojrzewania i opóźniona pierwsza miesiączka, a u kobiet dorosłych, brak owulacji i bezpłodność.

Wzrost u dzieci z zespołem Turnera charakteryzuje się niewielkim ograniczeniem wzrostu wewnątrzmacicznego, powolnym wzrostem w okresie niemowlęcym i dzieciństwie oraz brakiem przyspieszenia wzrostu w okresie dojrzewania.^{1,2,4,5} Z powodu opóźnionego zamknięcia nasadkowego, mały przyrost długości ciała może mieć miejsce nawet po ukończeniu 20 roku życia. Osoby z zespołem Turnera rzadko osiągają średni wzrost, z wyjątkiem dziewcząt cierpiących na mozaicyzm (obecność u osoby z 2 lub więcej linii komórek różnych chromosomowo, gdzie obie pochodzących z tej samej zygoty) lub których rodzice obydwójce są średniego wzrostu. Średnia wysokość dorosłego człowieka to około 143 cm i rzadko przekracza 150cm.^{6,7}

Chociaż inteligencja jest w normie, u jednostek z zespołem Turnera występuje ryzyko opóźnienia w strefie rozwoju poznawczego, społecznego i behawioralnego. Występują problemy z nauką, zwłaszcza związane z widzeniem przestrzennym, koordynacją wzrokowo-ruchową, matematyką, pamięcią, umiejętnością formułowania celów i planowaniem skutków czynności w celu ich osiągnięciach, oraz czasem skupienia uwagi.⁸⁻⁴⁵ W wyniku tego, niewerbalne IQ osób z zespołem Turnera jest niższe niż werbalne IQ. Nieprawidłowe zachowania są różne w różnym wieku. Młodsze dziewczęta mogą być nadpobudliwe, niedojrzałe i niespokojne, a niepokój, depresja i niezadowolające stosunki z rówieśnikami są częstsze u starszych dziewcząt.¹³

Kobieta z zespołem Turnera kariotypu 45,X może wykazywać sprzężenie z chromosomem X, takie jak hemofilia, ponieważ posiada ona tylko 1 chromosom X. Dlatego też, gdy sprzężenie z chromosomem X jest rozpoznane u kobiety, należy rozważyć możliwość wystąpienia zespołu Turnera spowodowanego przez monosomię X (brak chromosomu X: 45, X) lub strukturalną nieprawidłowość chromosomu X.

TABELA 1. Kliniczne nieprawidłowości u osób z zespołem Turnera.

Bardzo częste (>50% przypadków)

- Niedobór wzrostu
- Zespół szczątkowych gonad
- Obrzęk limfatyczny dłoni i stóp
- Głęboko osadzone, nadmiernie wypukłe paznokcie
- Niezwykły kształt i zawijanie uszu
- Wąska górna szczeka i słoczenie zębów
- Mikrognacja
- Niska tylna linia włosów
- Szeroka klatka piersiowa z wklęsłymi i niewielkimi brodawkami sutka
- Koślawość łokci
- Skrócenie czwartej kości śródreżca
- Piszczelowa wyrośl kostna

- Tendencja do otyłości
- Nawracające zapalenie ucha środkowego
- Częste (<50% przypadków)
 - Utrata słuchu
 - Znamiona barwnikowe
 - Płetwiastość szyi
 - Anomalia nerkowe
 - Anomalia sercowo-naczyniowe
 - Nadciśnienie
 - Niedoczynność tarczycy
 - Nietolerancja glukozy
 - Hiperlipidemia
- Rzadkie (<5% przypadków)
 - Skolioza, kifoza, lordoza
 - Osteoporoza
 - Gonadoblastoma
 - Nieswoiste zapalenie jelit
 - Nowotwór okrężnicy
 - Nerwiak niedojrzały
 - Młodzieńcze reumatoidalne zapalenie stawów
 - Choroba wątroby

CYTOGENETYKA

Większość cech zespołu Turnera wydaje się wynikać z haploinsuficjencji określonych genów w chromosomie X, chociaż nieprawidłowe parowanie chromosomów płciowych podczas mejozy jest głównym czynnikiem braku oocytu i zespołu szczątkowych gonad. Haploinsuficjencja odnosi się do obecności w komórce 1 zbioru genów zamiast zwykle występujących 2 zbiorów. W zarodkach żeńskich 46, XX, dezaktywacja 1 chromosomu X, zwana lionizacją, ma miejsce w każdej komórce somatycznej zaraz po zapłodnieniu. Niektóre geny odpowiedzialne za zespół Turnera nie zostają jednakże dezaktywowane. W ten sposób, zarodek żeński 46, XX posiada funkcjonalne diploidalne zestawienie tych 'pseudosomalnych' genów. Wydaje się też, że geny te posiadają chromosomy homologiczne na chromosomie Y, który odpowiada za normalny wzrost i rozwój zarodków męskich XY.^{14,15}

Dowody wskazują na to, że geny odpowiedzialne za wystąpienie zespołu Turnera są głównie umiejscowione na krótkim ramieniu chromosomu X: Xp11.2-p22.1.¹⁶ Wykazano, że dalszy homeobox genu (SHOX),* usytuowany w regionie pseudoautosomalnym chromosomu X (PAR1) przyczynia się do niskiego wzrostu i niektórych nieprawidłowości szkieletowych zaobserwowanych u osób z zespołem Turnera.¹⁷⁻²⁰ Haploinsuficjencja tego genu jest powiązana z zespołem Leri-Weill, osteochondrodysplazją charakteryzującą się niskim wzrostem, zespołem karłowatości mezomelicznej, deformacją Madelunga i innymi nieprawidłowościami kostnymi.^{21,22} Miejsca genów w chromosomie przyczyniające się do normalnego funkcjonowania jajników i zdolności do życia płodu zostały zidentyfikowane na długim ramieniu chromosomu X.²³

U około 80% dziewcząt z zespołem Turnera kariotypu 45,X, pojedynczy pozostały chromosom X jest odziedziczony po matce, a u 20% tych dziewcząt odziedziczony jest po ojcu.²⁴ Naznaczanie (naprzemienne następstwa w wyrażaniu genu lub chromosomu, w zależności od tego czy materiał genetyczny jest dziedziczony po matce czy ojcu) wydaje się nie zachodzić, ponieważ fenotyp osoby z zespołem Turnera kariotypu 45,X nie różni się w zależności tego, od którego rodzica pochodzi chromosom X.²⁵ Ostatnie badania wykazały prawdopodobny naznaczony gen połączony z chromosomem X odnoszący się do funkcji poznawczych, ale nie zostało to jeszcze potwierdzone.²⁶

Gdy istnieje podejrzenie zespołu Turnera, odpowiednim testem potwierdzającym diagnozę jest analiza chromosomowa. Istnieje wiele nieprawidłowości kariotypowych w zespole Turnera. Gdy przeprowadzona jest standardowa analiza chromosomalna przy użyciu posiewu krwi, około 50% pacjentów wykazuje budowę chromosomów 45,X. Kolejny kariotyp odnaleziony w zespole Turnera to kariotyp mozaikowy 45,X z innymi liniami komórek, takimi jak 46,X, 46,XY, lub 47,XXX. Chociaż mozaicyzm z linią 46, XX (która jest najczęstszym mozaicyzmem odnajdowanym z kariotypem 45,X) powoduje zazwyczaj słabszy fenotyp, wyniki badań klinicznych nie mogą być przewidziane w każdym indywidualnym przypadku. Anomalie strukturalne chromosomu X, takie jak izochromosomy (nieprawidłowy chromosom z równymi ramionami pochodzący z podziału poprzecznego centromeru podczas podziału komórki zamiast normalnego podziału podłużnego), usunięcia, pierścienie, lub translokacje także można zaobserwować u osób z zespołem Turnera. Nieprawidłowości strukturalne X są często mozaikowe w komórkach 45,X lub 46,XX.

Mozaicyzm u osób z zespołem Turnera może być częstszy niż wcześniej myślano. Gdy 2 tkanki (limfocyty i fibroblasty) zostały zbadane, okazało się, że około 80% pacjentów z zespołem Turnera kariotypu 45,X ma mozaicyzm.²⁷ Mozaicyzm przy porodach żywych dziewczynek z zespołem Turnera jest częstszy niż u płodów z zespołem Turnera, co sugeruje, że chromosom drugiej płci (lub decydująca część chromosomu drugiej płci) może być konieczna dla przetrwania płodu i że większość, lub może wszystkie osoby cierpiące na zespół Turnera mają mozaicyzm.^{24,27,28} Chromosom Y jest obecny u 5 do 6% osób z zespołem Turnera, a dodatkowe 3% ma znacznik chromosomu (strukturalnie nieprawidłowy chromosom, który nie może być rozpoznany przy użyciu standardowych metod cytogenicznych) pochodzący albo od chromosomu Y albo innego.^{29,30}

Dziewczynki z zespołem Turnera kariotypu 45,X powinny być poddane badaniu cytogenicznemu w celu stwierdzenia występowania ukrytego mozaicyzmu chromosomu Y wraz z fluorescencją w miejscu krzyżowania. Rutynowe użycie reakcji łańcucha polimerazy w celu wykrycia ukrytego materiału chromosomowego Y nie jest zalecane. Jednakże gdy kariotyp wykazuje znacznik chromosomu nieznanego pochodzenia, badania molekularne przy użyciu próbek DNA chromosomu Y mogą pomóc w postawieniu diagnozy. Możliwość mozaicyzmu chromosomu Y powinna być także zbadana dokładnie, jeśli klitoromegalia lub maskulinizacja zewnętrznych narządów płciowych jest widoczna w czasie narodzin lub jeśli zachodzi wirylizacja w okresie dojrzewania.³¹ Gdy występuje mozaicyzm chromosomu Y istnieje zwiększone ryzyko, od około 7 do 10%, wystąpienia komórczaka rozrodczego lub rozrodczaka w zespole szczątkowych gonad, więc jest zalecana profilaktyczna gonadektomia.³²

Wymaz śluzówki policzkowej w celu wykrycia chromatyn płciowych X (ciałek Barra) nie powinien być pobierany, aby zbadać lub zdiagnozować zespół Turnera. Nie posiadają one specyficznej wrażliwości i specyficzności, ponieważ osoby z mozaicyzmem lub nieprawidłowością strukturalną X posiadają często chromatyny X. Także chromosom Y nie mógłby być wykryty w rutynowym wymazie śluzówki policzkowej, który bada jedynie obecność chromatyn X.

LECZENIE

Opieka medyczna nad dziećmi z zespołem Turnera wymaga ciągłej oceny i okresowego sprawdzania specyficznych problemów w odpowiednim wieku (Tabela 2).

Niski wzrost

Terapia hormonem wzrostu (GH) stanowi typowe leczenie u dziecka z zespołem Turnera i jest rozpoczynana zazwyczaj po tym, gdy wzrost dziecka plasuje się poniżej piątego centyla u zdrowych dziewczynek w tej samej grupie wiekowej pacjentów. Więcej niż połowa dziewcząt z zespołem Turnera 'spadnie' poniżej piątego centyla do ukończenia 2 roku życia. Dla tych dzieci, które wcześniej przestaną rosnać prawidłowo, rozsądne wydaje się, by zacząć terapię hormonem wzrostu już w 2 roku życia. Obecnie prowadzone są badania wieloośrodkowe dotyczące skuteczności i bezpieczeństwa stosowania terapii hormonem wzrostu rozpoczęte jeszcze wcześniej. Biosyntetyczny ludzki hormon wzrostu zwiększa tempo wzrostu u większości dziewczynek z zespołem Turnera bez przyśpieszenia

starzenia kości. Niektóre raporty wskazują zwiększenie ostatecznego wzrostu u osób dorosłych o 8 do 10 centymetrów, jeśli otrzymały przynajmniej 6 lat terapii hormonem wzrostu oraz produkcja estrogenu jest opóźniona.^{33,34} Jeszcze większy wzrost uzyskano ostatnio nawet bez opóźnienia produkcji estrogenu przez rozpoczęcie terapii hormonem wzrostu jeszcze wcześniej i w większych dawkach.³⁵

Anomalie sercowe

Powszechne występowanie anomalii sercowych u pacjentów z zespołem Turnera różni się w różnych grupach od 20 do 40%.³⁶⁻³⁹ Jest większe u pacjentów z monosomią X niż u tych ze strukturalnymi nieprawidłowościami chromosomu X^{36,37} i u dziewczynek z bardziej wyraźnym fenotypem klinicznym, takim jak u tych z wrodzonymi obrzękami limfatycznymi czy pletnowatością szyi, niż u tych z łagodniejszym obrazem klinicznym.^{40,41} Anomalie sercowe zazwyczaj obejmują lewą stronę serca. Najczęstszą wadą rozwojową jest dwudzielna zastawka aorty, a po niej koarktacja aorty. Inne rzadsze, ale wciąż znaczące wady sercowe u osób z zespołem Turnera, to wypadnięcie zastawki mitralnej, częściowy patologiczny płucny drenaż żylny i zespół hipoplazji lewej części serca. Wiele z tych wad rozwojowych powoduje zwiększoną podatność na zapalenie osierdzia i dlatego istotne jest też profilaktyczne podanie antybiotyku przed zabiegami dentystycznymi lub chirurgicznymi.⁴²

Poszerzenie korzenia aorty, obecne u 3 do 8 % pacjentów z zespołem Turnera, może doprowadzić do tętniaka rozwarstwiającego, przepukliny i śmierci. Chociaż w większości przypadków poszerzenie aorty poprzedza rozpoznane rozwarstwienie aorty, nie wszystkie przypadki kończą się rozwarstwieniem i nie wszystkie przypadki rozwarstwienia mają uprzednie poszerzenie korzenia aorty. Dwudzielna zastawka aorty, koarktacja aorty i ciągle nadciśnienie były rozpoznane w około 90% przypadków pacjentów z poszerzeniem i rozwarstwieniem aorty.^{38,39,43} Są to takie same czynniki ryzyka, jakie są związane z poszerzeniem korzenia aorty w populacji ogólnej. Jednakże, z powodu obecnego braku wiedzy dotyczącej historii choroby poszerzenia aorty, będą wymagane dodatkowe badania, aby określić najlepszą strategię działania w momencie odkrycia problemu. Przy braku danych dotyczących istoty choroby, niektóre osoby radzą przeprowadzenie obrazowania łuku aorty u tych pacjentów przy użyciu echokardiogramu lub rezonansu magnetycznego co 3 lata. Chociaż większość przypadków poszerzenia lub rozwarstwienia aorty u osób z zespołem Turnera wystąpiło u osób dorosłych, przypadki ich wystąpienia u kobiet w wieku 21 lat i młodszych także były odnotowane,^{38,39} co podnosi prawdopodobieństwo, że obrazowanie łuku aorty u młodych pacjentów z zespołem Turnera może być cenne.

Obserwacja zmian martwiczych w obrębie błony środkowej u osób z poszerzeniem aorty doprowadziła niektórych do wysunięcia tezy, że nieprawidłowość aorty może być spowodowana wadą mezenchymatyczną. Poparte jest to dowodem, iż występują inne nieprawidłowości tkanek łącznych, takie jak zawierające układy szkieletowy i limfatyczny u pacjentów z zespołem Turnera.

Na podstawie tych rozważań zaleca się, jako część wstępnej oceny, by wszyscy pacjenci z zespołem Turnera przeszli badania w celu określenia punktu początkowego badań. Mogą zawierać one echokardiogram, najlepiej wykonany w centrum specjalizującym się w kardiologii dziecięcej, ponieważ dane wskazują, że ponad połowa echokardiogramów wykonanych u dzieci w ośrodkach głównie przeznaczonych dla dorosłych jest technicznie nieodpowiednia w celach ich interpretacji.⁴⁴

Plan i sposób dalszej obserwacji chorego powinien być kierowany przez kardiologa dziecięcego wspólnie z pediatrą pierwszego kontaktu i powinien być zindywidualizowany zgodnie z potrzebami pacjenta i rodzajem wykrytej wady.

Pacjenci z dwudzielną zastawką aorty, zwężeniem aorty, koarktacją aorty, lub nadciśnieniem wymagają dokładnej obserwacji poszerzenia aorty. Kardiolodzy powinni zdecydować o częstotliwości badań i metodzie oceny (MRI vs. echokardiogram). Chociaż echokardiografia uważana jest za podstawę diagnozy, MRI może wykryć poszerzenie, którego nie można zauważyć w czasie echokardiografii. Dodatkowo, należy użyć MRI, gdy wykryte jest poszerzenie korzenia aorty, aby ocenić stopień jego zaawansowania i dostarczyć dokładniejszych pomiarów w celu dalszej obserwacji, gdy wyniki echokardiogramu są niejednoznaczne i gdy istnieją trudności techniczne z powodu układu

ściany klatki piersiowej lub otyłości. MRI może być także cenne w ocenie możliwości rozwarstwienia aorty.⁴⁵⁻⁴⁸

U pacjentów, u których ocena kardiologiczna w okresie dzieciństwa jest prawidłowa, pediatra pierwszego kontaktu powinien przywiązywać szczególną uwagę do badań kardiologicznych, wraz z pomiarem ciśnienia krwi, pulsu obwodowego i szmerów. Choć nie ma danych opartych na dowodach odnośnie potrzeby kontynuacji oceny kardiologicznej, niektórzy sugerują powtórzenie badań kardiologicznych w okresie młodzieńczym, najlepiej przeprowadzonych przez kardiologa dziecięcego w celu wykrycia bezobjawowego poszerzenia aorty.⁴⁶

Pediatrzy pierwszego kontaktu i kardiolodzy dziecięcy muszą być świadomi ryzyka rozwarstwienia aorty i poinformować pacjentów z zespołem Turnera o oznakach i objawach tego powikłania.

Chociaż zapewniano, że hormon wzrostu nie powoduje przerostu serca u dziewczynek z wrodzoną wadą serca,³⁵ informacje o dziewczynkach z zasadniczym zwężeniem aorty, z lub bez zasadniczo dwudzielną zastawką aorty są niedostateczne.

Nadciśnienie

Do 40% dziewcząt z zespołem Turnera cierpi na nadciśnienie³⁸ i, gdy jest zdiagnozowane, powinno być leczone od razu. Chociaż w większości przypadków nadciśnienie jest idiopatyczne, powinny być wykonane dokładne badania dotyczące znalezienia przyczyny sercowo-naczyniowej lub nerkowej.

Utrata słuchu

Utrata słuchu jest częsta u osób z zespołem Turnera. Częste zapalenie ucha środkowego pojawia się u dziewcząt z zespołem Turnera. Dodatkowo, występuje często postępująca utrata słuchu odbiorczego dla dźwięków częstotliwościach średnich, która stwarza konieczność użycia aparatu słuchowego u niektórych dzieci⁴⁹ i więcej niż u 25% kobiet po ukończeniu czterdziestego roku życia.⁵⁰

Zeza

Możliwość pojawienia się zeza jest zdecydowanie większa u dzieci z zespołem Turnera i pojawia się on u około jednej trzeciej dzieci pomiędzy 6 miesiącem a 7 rokiem życia.⁵¹ Nieprawidłowości przedniej komory gałki ocznej są także częstsze u dziewcząt z zespołem Turnera niż u tych bez i mogą objawić się jako wrodzona jaskra.

Anomalie twarzowo-czaszkowe

Jeśli anomalie twarzowo-czaszkowe stanowią problem, należy rozważyć wykonanie operacji plastycznej szyi, twarzy lub uszu zanim dziecko pójdzie do szkoły lub później. U niektórych osób z zespołem Turnera może tworzyć się keloid i musi być to brane pod uwagę w momencie podejmowania decyzji o operacji.^{45,52}

Otyłość

Ponieważ otyłość może stanowić problem u dziewcząt z zespołem Turnera, należy omówić dietę i ćwiczenia w celu kontroli wagi.

Nietolerancja glukozy

Nietolerancja glukozy pojawia się częściej u osób z zespołem Turnera niż w ogólnej populacji; jednakże, cukrzyca jest rzadka.^{52,55} Należy monitorować stężenia glukozy we krwi na czczo u dziewcząt, które mają nadwagę, pochodzą z rodzin w których występowała cukrzyca typu 2, są pochodzenia latynoskiego lub afrykańskiego, wykazują oznaki mechanizmu insulinoodpornościowego takie jak rogowacenie ciemne.⁵⁶

Nieprawidłowości układu moczowego

Okolo jedna trzecia rodziców z zespołem Turnera ma strukturalne wady rozwojowe, najczęściej nerki podkowiaste, zdwojenie układu moczowego lub nieprawidłowe funkcjonowanie nerek. Choć wiele z tych wad rozwojowych nie ma znaczenia klinicznego, mogą powodować zwiększone ryzyko nadciśnienia, zapalenia dróg moczowych lub wodonercza.^{47,57}

Zaburzenie czynności tarczycy i inne choroby autoimmunologiczne

Choroby autoimmunologiczne, które są częstsze u osób z zespołem Turnera niż u ogólnej populacji, to zapalenie tarczycy Hashimoto, celiakia, nieswoiste zapalenie jelita i młodzieńcze zapalenie stawów. Osoby z zespołem Turnera są w grupie podwyższonego ryzyka wystąpienia niedoczynności tarczycy, ale występuje ona rzadko przed ukończeniem 4 roku życia.⁵⁸

Problemy ortopedyczne

Wrodzona dysplazja rozwojowa stawu biodrowego występuje częściej u dziewcząt z zespołem Turnera niż u ogólnej populacji.^{52,57} Przyczynia się to do rozwoju zapalenia stawów biodrowych u osób starszych. U dziewcząt z zespołem Turnera występuje podwyższone ryzyko wystąpienia skoliozy, patologicznej kifozy i lordozy.

Wsparcie psychospołeczne

Pediatra pierwszego kontaktu powinien 1) sprawdzić wsparcie psychologiczne dostępne dla dziecka i rodziny, aby zoptymalizować psychospołeczne przystosowanie dziecka; 2) wzmocnić wsparcie rodzinne poprzez skonsultowanie z innymi osobami z zespołem Turnera, rodzicami dzieci z zespołem Turnera lub grupami wsparcia osób z zespołem Turnera; i 3) zaopatrzyć rodzinę w literaturę dotyczącą zespołu Turnera (patrz Dodatkowe Fachowe Informacje i Informacje dla Rodziców).

WIZYTA PRENATALNA

Gdy podejrzewana jest diagnoza zespołu Turnera kariotypu 45,X lub innego kariotypu związanego z zespołem Turnera, porad rodzinie udzielają zazwyczaj genetyk medyczny, endokrynolog dziecięcy lub inny lekarz posiadający specjalistyczną wiedzę dotyczącą zespołu Turnera. Czasem, z powodu wcześniejszej znajomości z rodziną, pediatra może być poproszony o omówienie informacji i pomoc rodzinie w podjęciu decyzji.

Zespół Turnera może być zdiagnozowany lub może istnieć podejrzenie jego wystąpienia w okresie prenatalnym na podstawie wyników badań ultrasonograficznych stwierdzających obrzęk płodowy lub torbielowaty wodniak szyi. Badanie ultrasonograficzne stwierdzające wadę lewej strony serca, anomalie nerkowe, opóźnienie wzrostu, lub stosunkowo krótkie kończyny może również sugerować zespół Turnera. Kariotyp zespołu Turnera może być odkryty przypadkowo, gdy to analiza chromosomów płodu jest wykonana z powodu nie związanego z podwyższonym ryzykiem wystąpienia zespołu Turnera, takim jak zaawansowany wiek matki. Kariotypowanie wykonane, gdy wyniki badania surowicy matki z wieloma znacznikami (alfa-fetoproteina surowicy matki, ludzka gonadotropina kosmówkowa, nieskoniungowany estriol) sugerują zwiększone ryzyko wystąpienia zespołu Downa, przyczyniło się do wykrycia u niektórych płodów zespołu Turnera.⁵⁹ Gdy nieprawidłowość związana z zespołem Turnera jest zdiagnozowana w czasie badania ultrasonograficznego lub gdy badanie wieloma znacznikami daje wynik pozytywny, zalecaną kontynuacją jest kariotypowanie płodu z użyciem komórek płynu owodniowego otrzymane poprzez wykonanie punkcji owodni lub krwi płodu otrzymane w wyniku wykonania przezskórnej biopsji krwi pępkowej, gdy kariotyp potrzebny jest szybciej.

Spektrum wyniku klinicznego nie może być przewidziane tylko na podstawie kariotypu płodu, nawet w przypadku braku mozaicyzmu w zespole Turnera kariotypu 45,X. Zmienność może być jeszcze większa spowodowana mozaicyzmem, który nie jest często wykryty w czasie analizy chromosomów płodu. Diagnoza zespołu Turnera oparta jedynie na kariotypie płodu powinna być

uzupełniona dokładnym badaniem ultrasonograficznym w celu określenia nieprawidłowości fenotypu tak dokładnie jak to możliwe.

Większość przypadków chromosomów mozaikowych 45,X i 46,XY zdiagnozowanych przed urodzeniem była powiązana z noworodkami męskimi fenotypowo zdrowymi, chociaż niektóre nieprawidłowości kliniczne jakie wystąpiły w późniejszym okresie życia nie mogą być wykluczone. Gdy kariotyp 45,X lub 46,XY są wykryte u płodu, badanie ultrasonograficzne jest pomocne w zdiagnozowaniu czy narządy płciowe męskie rozwijają się prawidłowo. Określenie stężenia hormonu folikulotropowego płynu owodniowego i testosteronu może być także pomocne w celu potwierdzenia fenotypu męskiego.⁶⁰

PORADNICTWO ZAPOBIEGAWCZE

Pediatra powinien omówić diagnozę zespołu Turnera, fenotyp, zmienność fenotypową. Dwoje rodziców powinno być obecnych w czasie tej rozmowy. Powinni wiedzieć, że prawdopodobne jest, iż dziecko będzie niskiego wzrostu i bezpłodne, opóźnienie psychiczne jest mało prawdopodobne, niektóre wrodzone anomalie mogą się pojawić (Tabela 1) oraz należy spodziewać się trudności w nauce w większości, ale nie we wszystkich przypadkach. Należy omówić leczenie i dostępne zabiegi, takie jak terapia hormonem wzrostu i hormonem płci oraz podkreślić, że dziewczęta znajdujące się pod kontrolą lekarską, otrzymujące doradztwo i wsparcie psychospołeczne mogą prowadzić zdrowe, normalne życie. Jednakże w przypadkach wczesnej diagnozy prenatalnej, niektórzy rodzice mogą zdecydować o przerwaniu ciąży.

Najczęściej zespół Turnera występuje sporadycznie i ryzyko wystąpienia nie jest podwyższone dla kolejnych ciąż. Mogą wystąpić jednakże rzadkie przypadki takie jak dziedziczenie strukturalnej anomalii chromosomu X i dziedzicznego mozaicyzmu.⁶¹⁻⁶³

NADZÓR ZDROWOTNY OD URODZENIA DO PIERWSZEGO MIESIĄCA ŻYCIA: NOWORODKI

1. Potwierdzić diagnozę zespołu Turnera i sprawdzić kariotyp. Gdy sporządzono diagnozę prenatalną, omówić z genetykiem czy dalsze badania cząsteczkowe powinny być wykonane. Mogą być wskazania do wykonania analizy chromosomów krwi obwodowej lub innych próbek tkanek, w zależności od dokładności badań prenatalnych i możliwości mozaicyzmu, zwłaszcza dla chromosomu Y. Ocenić dziecko pod względem występowania typowych cech zespołu Turnera (Tabela 1).
2. Sprawdzić stawy biodrowe dziecka pod względem wystąpienia dysplazji.⁵² Powtórzyć badanie kilkakrotnie w okresie niemowlęcym.
3. Sprawdzić wyniki badania słuchu noworodka.
4. Uzyskać wstępną konsultację z kardiologiem z doświadczeniem w kardiologii dziecięcej dla wszystkich osób z zespołem Turnera. Odnosi się to także do pacjentów, którzy mieli ‘normalne’ wyniki prenatalnego badania ultrasonograficznego, ponieważ dwudzielna zastawka aorty lub koarktacja mogły być niezauważone.
5. Sprawdzić ciśnienie krwi i puls obwodowy podczas każdego badania. Dokładne porównanie skurczowego ciśnienia krwi rąk i nóg jest ważne, by ocenić możliwą koarktację.
6. Wykonać badanie ultrasonograficzne nerek (lub powtórzyć badanie jeśli było wykonane w okresie prenatalnym). Jeśli wykryto nieprawidłowości w układzie moczowym pacjenta, należy sprawdzać czy nie występuje zakażenie układu moczowego i nieprawidłowe funkcjonowanie nerek.
7. Odróżnić anomalie mające główne implikacje dla leczenia medycznego (np. anomalie kardiologiczne i nerek) od tych będących ważnymi jedynie pod względem kosmetycznym i psychologicznym.
8. Poinformować rodziców, że obrzęk limfatyczny może trwać miesiącami lub dłużej i może powracać.
9. Omówić możliwość problemów z karmieniem. Niektóre niemowlęta z zespołem Turnera mają niewystarczający odruch ssania i połykania z powodu upośledzonej funkcji motorycznej jamy ustnej.⁶⁴

10. Uzyskać wstępną konsultację z endokrynologiem dziecięcym, aby omówić obecny stan terapii hormonem wzrostu i dla rozwoju wtórnych cech płciowych. Wskazać, że bezpłodność jest prawie zawsze obecna, chociaż poprzez różne sposoby wspomaganego rozrodu można umożliwić bezpłodnym kobietom z zespołem Turnera posiadanie potomstwa.⁶⁵
11. Omówić profilaktykę podostrego bakteryjnego zapalenia osierdza w przypadku występowania anomalii kardiologicznych.
12. Porozmawiać o tym, co i w jaki sposób powiedzieć innym członkom rodziny i przyjaciołom.

NADZÓR ZDROWOTNY OD 1 MIESIĄCA ŻYCIA DO 1 ROKU ŻYCIA: OKRES NIEMOWLĘCY

1. Ocenić wagę niemowlęcia, biorąc pod uwagę, że wiele niemowląt z wrodzonym obrzękiem limfatycznym traci wagę w czasie pierwszego miesiąca życia z powodu diurezy.
2. Sprawdzić ciśnienie krwi i puls obwodowy podczas każdego badania. Dokładne porównanie skurczowego ciśnienia krwi rąk i nóg jest ważne, by ocenić możliwą koarktację.
3. Przeprowadzić badanie okulistyczne. Może występować zez nienaprzemienny. Skierować niemowlę do okulisty, gdy tylko pojawi się podejrzenie wystąpienia zez.
4. W czasie każdej wizyty sprawdzać surowicze zapalenie ucha i zapalenie ucha środkowego i ocenić słuch dziecka (w 6 i 12 miesiącu życia i przed 4 miesiącem życia, jeśli badania słuchu u noworodka nie zostały przeprowadzone). Jeśli utrata słuchu czuciowo-nerwowego jest wykryta, zalecić ocenę użycia aparatu słuchowego, który można założyć już w 3 miesiącu życia.^{66,67}
5. Gdy obecna jest anomalia kardiologiczna, pacjent powinien być badany przez kardiologa tak często jak zaleca kardiolog. Omówić profilaktykę podostrego bakteryjnego zapalenia osierdza, chociaż jest ono rzadkie w okresie niemowlęcym.
6. W przypadku wystąpienia nieprawidłowości w układzie moczowym, wykonać posiewowe badanie moczu, gdy istnieją wskazania do wystąpienia zapaleń układu moczowego. Badanie ultrasonograficzne zalecane jest, gdy powtarzają się zapalenia układu moczowego lub występuje nadciśnienie.
7. Rozważyć skierowanie dziecka do odpowiedniego specjalisty dziecięcego, gdy pojawią się nieprawidłowości w budowie nerek i okulistyczne.
8. Gdy występuje nadciśnienie, należy leczyć natychmiast i przeprowadzić dokładne badania pod kątem przyczyn sercowo-naczyniowych i ze strony nerek.
9. Powiadomić rodziców odnośnie czynników środowiskowych, które mogą zwiększyć ryzyko zapalenie ucha środkowego, takie jak karmienie butelką, pasywne palenie papierosów i uczęszczanie do ośrodków opieki grupowej nad dziećmi. W przypadku wystąpienia zapalenia ucha środkowego zastosować leczenie. Omówić tympanosomię w przewlekłym zapaleniu ucha środkowego i rozważyć skierowanie do otolaryngologa.
10. Skierować dziecko na terapię rozwojową, gdy rozwój neuro-mięśniowy jest opóźniony.

NADZÓR ZDROWOTNY OD 1 DO 5 ROKU ŻYCIA: OKRES WCZESNEGO DZIECIŃSTWA

1. Sprawdzać wzrost dziecka i skierować na badanie u endokrynologa dziecięcego, jeśli pojawi się problem. Wiek, w którym rozpoczyna się terapię hormonem wzrostu różni się, ale można rozważyć rozpoczęcie jej już od 2 do 3 roku życia dla dziewcząt, które są poniżej 5 centyla wg wykresu wzrostu dla zdrowych dziewczynek w tym samym wieku. Wczesne rozpoczęcie terapii hormonem wzrostu pozwala na osiągnięcie większego wzrostu i normalizację okresu dojrzewania. Nanieść wzrost na krzywe charakterystyczne dla osób z zespołem Turnera od 2 roku życia.
2. Ocenić mowę dziecka i skierować dziecko do logopedy, kiedy to konieczne. Rozważyć utratę słuchu jako możliwą przyczynę opóźnienia rozwoju mowy.

3. W przypadku wystąpienia anomalii kardiologicznych, dziecko musi być badane przez kardiologa wg zaleceń.
4. Sprawdzić ciśnienie krwi i puls obwodowy podczas każdego badania. Dokładne porównanie skurczowego ciśnienia krwi rąk i nóg jest ważne, by ocenić możliwą koarktację.
5. Ocenić słuch dziecka i sprawdzić surowicze zapalenie ucha i zapalenie ucha środkowego w czasie każdej wizyty.
6. Kontynuować ocenę funkcjonowania nerek (badania moczu i posiew, wg wskazań), jeśli występują anomalie nerkowe.
7. Sprawdzić funkcjonowanie gruczołu tarczycy mierząc poziom tyreotropiny i poziomy ogólne tyreosyny w odstępach rocznych do 2-letnich z powodu podwyższonego ryzyka wystąpienia niedoczynności tarczycy zazwyczaj spowodowanego autoagresywnym zapaleniem tarczycy. W przypadku braku oznak klinicznych, rozpoczęcie badań funkcjonowania gruczołu tarczycy może być opóźnione do 4 roku życia lub później, ponieważ niedoczynność tarczycy jest rzadka przed osiągnięciem tego wieku.⁴⁷
8. Ocenić możliwe opóźnienia rozwoju u dziecka i trudności w nauce, zwłaszcza problemy postrzegania przestrzennego. Ocena dziecka przed rozpoczęciem nauki przedszkolnej może przynieść korzyści dziecku i rodzicom, ale też personelowi szkolnemu. Informacje dotyczące testów i oceny mogą być pozyskane ze szkoły lub ze stanowych i lokalnych programów dla dzieci z upośledzeniem rozwojowym
9. Gdy występuje nadciśnienie, należy leczyć natychmiast i przeprowadzić dokładne badania pod kątem przyczyn sercowo-naczyniowych i ze strony nerek.
10. Powiadomić rodziców odnośnie czynników środowiskowych, które mogą zwiększyć ryzyko zapalenie ucha środkowego, takie jak karmienie butelką, pasywne palenie papierosów i uczęszczanie do ośrodków opieki grupowej nad dziećmi. W przypadku wystąpienia zapalenia ucha środkowego zastosować leczenie. Omówić tympanostomię w przewlekłym zapaleniu ucha środkowego i rozważyć skierowanie do otolaryngologa.

NADZÓR ZDROWOTNY OD 5 DO 13 ROKU ŻYCIA: OKRES PÓŹNEGO DZIECIŃSTWA

1. Omówić diagnozę i leczenie zespołu Turnera z dzieckiem, jak tylko jest ono w stanie to zrozumieć oraz z rodzicami.
2. Dalej sprawdzać dokładnie wzrost dziecka. W dodatku do hormonu wzrostu endokrynolog może dodać oxandrolone do terapii hormonem wzrostu u starszych dziewcząt (9-12 lat), które są bardzo niskiego wzrostu lub u tych, u których odpowiedź na leczenie hormonem wzrostu nie jest wystarczająca.
3. Sprawdzić możliwość wystąpienia zapalenia układu moczowego w przypadku zaistnienia nieprawidłowości w układzie moczowym.
4. Sprawdzić ciśnienie krwi i puls obwodowy podczas każdego badania. Dokładne porównanie skurczowego ciśnienia krwi rąk i nóg jest ważne, by ocenić możliwą koarktację.
5. Ocenić słuch dziecka i sprawdzić surowicze zapalenie ucha i zapalenie ucha środkowego w czasie każdej wizyty. Poradzić pacjentom, by chronili słuch poprzez unikanie głośnych dźwięków.
6. Sprawdzić czy dziecko nie ma nieprawidłowego zgryzu.
7. Kontynuować sprawdzenie funkcjonowania tarczycy co rok lub 2 lata.
8. Sprawdzać wystąpienie skoliozy każdego roku. Zwiększona lordoza i kifoza są także częstsze u dziewczynek z zespołem Turnera niż u tych bez.
9. Obserwować czy nie występują potencjalne problemy szkolne, takie jak specjalne problemy w nauce, deficyt uwagi, nadpobudliwość i problemy z rozwojem umiejętności społecznych. Skierować dziecko na ocenę i zajęcia edukacyjne, wg wskazań. Zachęcać rodziców do współpracy z kadrą szkoły.

10. Omówić przystosowanie dla osób z niskim wzrostem z rodzicami i oddzielnie z dzieckiem.
11. Gdy występuje nadciśnienie, należy leczyć natychmiast i przeprowadzić dokładne badania pod kątem przyczyn sercowo-naczyniowych i ze strony nerek.
12. W przypadku wystąpienia zapalenia ucha środkowego zastosować leczenie. Omówić tympanostomię w przewlekłym zapaleniu ucha środkowego i rozważyć skierowanie do otolaryngologa. Poradzić pacjentom, by chronili słuch unikając głośniejszych dźwięków.
13. Doradzić rodzinie odnośnie konieczności zoptymalizowania gęstości kości i poradzić, by pacjent otrzymał zalecaną dzienną dawkę witaminy D i wapna poprzez stosowanie odpowiedniej diety lub suplementów.

NADZÓR ZDROWOTNY OD 13 DO 21 ROKU ŻYCIA: OKRES MŁODZIEŃCZY I WCZESNEJ DOROSŁOŚCI

1. Sprawdzić wystąpienie znamiona barwnikowego, które nie jest widoczne u dzieci, ale zwiększa się często w okresie młodzieńczym i starszym wieku. Znamiona barwnikowe mają przede wszystkim znaczenie kosmetyczne. Polecieć usunięcie znamiona, jeśli ociera je ubranie. Ryzyko czerniaka, które jest niskie, nie wydaje się zwiększyć z powodu terapii hormonem wzrostu.^{68,69}
2. Sprawdzić ciśnienie krwi i puls obwodowy podczas każdego badania. Dokładne porównanie skurczowego ciśnienia krwi rąk i nóg jest ważne, by ocenić możliwą koarktację.
3. Sprawdzić profil lipidowy na czczo, aby ocenić wystąpienia hiperlipidemii, zwłaszcza u tych osób, u których w rodzinie odnotowano przypadki jej wystąpienia, mają cukrzycę lub są otyli.
4. Ocenieć słuch dziecka i sprawdzić surowicze zapalenie ucha i zapalenie ucha środkowego w czasie każdej wizyty. W przypadku wystąpienia zapalenia ucha środkowego zastosować leczenie. Poradzić pacjentom, by chronili słuch poprzez unikanie głośniejszych dźwięków.
5. Sprawdzać w wieku młodzieńczym corocznie skoliozę i kifozę.
6. Nawet u osób z prawidłowym wstępnym badaniem serca, skierować do kardiologa, aby zakończyć badania, wraz z dokładnym badaniem korzenia aorty.
7. Kontynuować badanie funkcjonowania tarczycy co 1-2 lata.
8. Sprawdzić u młodzieży rozwój wtórnych cech płciowych. Aż jedna trzecia dziewcząt z mozaicyzmem wejdzie w okres dojrzewania spontanicznie. Pomiar stężenia hormonu luteinizującego (LH) i FSH może być pomocny w ocenie funkcjonowania gonad.⁷⁰ Zwiększone stężenie LH i FSH pomoże potwierdzić, że dziecko jest fizjologicznie gotowe do rozpoczęcia terapii estrogenem, a dowód zatrzymania LH i FSH w granicach normy określa dokładność utrzymania wybranej dawki.
9. Skierować pacjenta do endokrynologa dziecięcego w celu oceny terapii zastępczej hormonem płciowym. Jeśli poziomy gonotropiny są podwyższone, rozpocząć terapię estrogenem, a potem rozpocząć cykliczną terapię progestagenem w odpowiednim wieku. Terapię estrogenem można rozpocząć w wieku 12 lat u dziewczynek, które są zadowolone ze swego wzrostu. Dla pozostałych, terapia estrogenem może być opóźniona do 15 roku życia w celu zmaksymalizowania wzrostu. Należy indywidualnie potraktować wybór dotyczący czasu terapii feminizującej i długość terapii zwiększenia wzrostu do psychospołecznych potrzeb pacjenta.
10. Gdy występuje nadciśnienie, należy leczyć natychmiast i przeprowadzić dokładne badania pod kątem przyczyn sercowo-naczyniowych i ze strony nerek.
11. W przypadku wystąpienia zapalenia ucha środkowego zastosować leczenie.
12. Jeśli zaostrzy się obrzęk limfatyczny po terapii estrogenem, połączona terapia przeciwaścinowa przy użyciu ręcznego drenażu limfatycznego, opatrywania bandażami o niskim stopniu rozciągliwości, oraz ćwiczenia mogą przynieść efekty.⁷¹ Niektórzy lekarze zalecają także użycie leków moczopędnych.
13. Dalej monitorować funkcjonowanie w szkole i zachowanie.
14. Omówić przystosowanie szkoły. Dziewczęta z zespołem Turnera są często niedojrzałe na swój wiek i potrzebują wsparcia do rozwoju samodzielności i stosunków społecznych. Pomocne są

- zwłaszcza grupy wsparcia dziewczynek z zespołem Turnera. Zapewnić doradztwo psychologiczne i seksuologiczne.
15. Przedstawić informacje odnośnie możliwości posiadania dzieci, takie jak adopcja i rozród wspomagany medycznie.
 16. Przeprowadzić rozmowę dotyczącą płciowości i chorób przenoszonych drogą płciową.
 17. Skierować rzadkie przypadki dziewcząt z zespołem Turnera, u których funkcja jajników jest wystarczająca, aby zaszła owulacja i które mogą zajść w ciążę, do genetyka i na diagnozę prenatalną (jeśli są w ciąży). Dziewczęta te są w grupie zwiększonego ryzyka, że płód będzie miał nieprawidłowości chromosomowe i istnieje większe ryzyko poronienia.⁷² Zaproponować antykoncepcję.
 18. Pomóc w przejściu na opiekę medyczną dla dorosłych.

COMMITTEE ON GENETICS (Komisja ds. Genetyki), 2002-2003

Christopher Cunniff, MD, Przewodniczący

Joseph H. Hersh, MD

H. Eugene Hoyme, MD

Celia I. Kaye, MD,

PhD John B. Moeschler, MD

G. Bradley Schaefer, MD

Tracy L. Trotter, MD

Jaime L. Frias, MD

Członek poprzedniej Komisji

WSPÓLPRACA

James W. Hanson, MD

American College of Medical Genetics (Amerykańska Szkoła Wyższa Genetyki Medycznej)

Michele Lloyd-Puryear, MD, PhD

Health Resources and Services Administration (Administracja Zdrowotna)

Cynthia A. Moore, MD, PhD

Centers for Disease Control and Prevention (Centra Kontroli i Zapobiegania Chorób)

Lee P. Shulman, MD

American College of Obstetricians and Gynecologists (Amerykańska Uczelnia Wyższa Położnictwa i Ginekologii)

KONSULTANT

David Danford, MD

PRACOWNICY

Paul Spire

SECTION ON ENDOCRINOLOGY (WYDZIAŁ ENDOKRYNOLOGII), 2002-2003

Janet Silverstein, MD, Przewodniczący

Kenneth Copeland, MD

Inger L. Hansen, MD

Francine Kaufman, MD

Susan R. Rose, MD

Surendra Kumar Varma, MD

Marsha L. Davenport, MD

Członek Wydziału

WSPÓLPRACA

Lynne L. Levitsky, MD

Lawson Wilkins Pediatric Endocrinology Society (Towarzystwo Endokrynologii Dziecięcej im. Lawson Wilkins)

PRACOWNICY

Laura Laskosz, MPH

LITERATURA

1. Massa GG, Vanderschueren-Lodeweyckx M. Age and height at diagnosis in Turner syndrome: influencer of parental height. *Pediatrics*. 1991; 88:1148-1152
2. Cunniff C, Hased SJ, Hendon AE, Rickert VI. Health care utilization and perceptions of health among adolescents and adults with Turner syndrome. *Clin Genet*. 1995;48:17-22
3. Savendahl L, Davenport ML. Delayed diagnoses of Turner's syndrome: proposed guidelines for change. *J Pediatr*. 2000;137:455-459
4. Davenport ML, Punyasavatsut N, Gunther D, Savendahl L, Stewart PW. Turner syndrome: a pattern of early growth failure. *Acta Paediatr Suppl*. 1999;433:118-121
5. Even L, Cohen A, Marbach N, et al. Longitudinal analysis of growth over the first 3 years of life in Turner's syndrome. *J Pediatr*. 2000;137: 460-464
6. Ranke MB, Pfluger H, Rosendahl W, et al. Turner syndrome: spontaneous growth in 150 cases and review of the literature. *Eur J Pediatr*. 1983;141:81-88
7. Lyon AJ, Preece MA, Grant DB. Growth curve for girls with Turner syndrome. *Arch Dis Child*. 1985;60:932-935
8. Robinson A, Bender BG, Linden MG, Salbenblatt JA. Sex chromosome aneuploidy: the Denver Prospective Study. *Birth Defects Orig Artic Ser*. 1990;26:59-115
9. Rovet JF. The psychoeducational characteristics of children with Turner syndrome. *J Learn Disabil*. 1993;26:333-341
10. Siegel PT, Clopper R, Stabler B. The psychological consequences of Turner syndrome and review of the National Cooperative Growth Study Psychological Substudy. *Pediatrics*. 1998;102:488-491
11. Ross JL, Roeltgen D, Kushner H, Wei F, Zinn AP. The Turner syndrome-associated neurocognitive phenotype maps to distal Xp. *Am J Hum Genet*. 2000;67:672-681
12. Mazzocco MM. A process approach to describing mathematics difficulties in girls with Turner syndrome. *Pediatrics*. 1998;102:492-496
13. McCauley E, Ross J, Sybert V. Self-concept and behavioral profiles in females with Turner syndrome. In: Stabler B, Underwood LE, eds. *Growth, Stature, and Adaptation: Behavioral, Social, and Cognitive Aspects of Growth Delay*. Chapel Hill, NC: University of North Carolina; 1994: 181-194
14. Ferguson-Smith MA. Karyotype-phenotype correlations in gonadal dysgenesis and their bearing on the pathogenesis of malformations. *J Med Genet*. 1965;2:142-155
15. Lahn BT, Page DC. Functional coherence of the human Y chromosome. *Science*. 1997;278:675-680
16. Zinn AR, Tonk VS, Chen Z, et al. Evidence for a Turner syndrome locus or loci at Xp11.2-p22.1. *Am J Hum Genet*. 1998;63:1757-1766

17. Rao E, Weiss B, Fukami M, et al. Pseudoautosomal deletions encompassing a novel homeobox gene cause growth failure in idiopathic short stature and Turner syndrome. *Nat Genet.* 1997;16:54-63
18. Ellison JW, Wardack Z, Young MF, Gehron Robey P, Laig-Webster M, Chiong W. PHOG, a candidate gene for involvement in the short stature of Turner syndrome. *Hum Mol Genet.* 1997;6:1341-1347
19. Clement-Jones M, Schiller S, Rao E, et al. The short stature homeobox gene SHOX is involved in skeletal abnormalities in Turner syndrome. *Hum Mol Genet.* 2000;9:695-702
20. Kosho T, Muroya K, Nagai T, et al. Skeletal features and growth patterns in 14 patients with haploinsufficiency of SHOX: implications for the development of Turner syndrome. *J Clin Endocrinol Metabol.* 1999;84:4613-4621
21. Belin V, Cusin V, Viot G, et al. SHOX mutations in dyschondrosteosis (Leri-Weill syndrome). *Nat Genet.* 1998;19:67-69
22. Shears DJ, Vassal HJ, Goodman FR, et al. Mutation and deletion of the pseudoautosomal gene SHOX cause Leri-Weill dyschondrosteosis. *Nat Genet.* 1998;19:70-73
23. Zinn AR, Page DC, Fisher EM. Turner syndrome: the case of the missing sex chromosome. *Trends Genet.* 1993;9:90-93
24. Hassold T, Benham F, Leppert M. Cytogenetic and molecular analysis of sex-chromosome monosomy. *Am J Hum Genet.* 1988;42:534-541
25. Mathur A, Stekol L, Schatz D, MacLaren NK, Scott ML, Lippe B. The parental origin of the single X chromosome in Turner syndrome: lack of correlation with parental age or clinical phenotype. *Am J Hum Genet.* 1991;48:682-686
26. Skuse DH, James RS, Bishop DV, et al. Evidence from Turner's syndrome of an imprinted X-linked locus affecting cognitive function. *Nature.* 1997;387:705-708
27. Held KR, Kerber S, Kaminsky E, et al. Mosaicism in 45, X Turner syndrome: does survival in early pregnancy depend on the presence of two sex chromosomes? *Hum Genet.* 1992;88:288-294
28. Hook EB, Warburton D. The distribution of chromosomal genotypes associated with Turner's syndrome: livebirth prevalence rates and evidence for diminished fetal mortality and severity in genotypes associated with structural X abnormalities or mosaicism. *Hum Genet.* 1983;64: 24-27
29. Patsalis PC, Hadjimarkou MI, Velissariou V, et al. Supernumerary marker chromosomes (SMCs) in Turner syndrome are mostly derived from the Y chromosome. *Clin Genet.* 1997;51:184-190
30. Chu CE, Connor JM, Donaldson MD, Kelnar CJ, Smail PJ, Greene SA. Detection of Y mosaicism in patients with Turner's syndrome. *J Med Genet.* 1995;32:578-580
31. Zinn AR, Page DC. Turner syndrome and the Y chromosome. In: Hibi I, Takano K, eds. *Basic and Clinical Approach to Turner Syndrome: Proceedings of the 3rd International Symposium on Turner Syndrome, Chiba, Japan, July 8-10, 1992.* New York, NY: Elsevier Science; 1993:49-56
32. Gravholt CH, Fedder J, Naeraa RW, Muller J. Occurrence of gonado-blastoma in females with Turner syndrome and Y chromosomal material: a population study. *J Clin Endocrinol Metab.* 2000;85:3199-3202
33. Rosenfeld RG, Attie KM, Frane J, et al. Growth hormone therapy of Turner's syndrome: beneficial effect on adult height. *J Pediatr.* 1998;132: 319-324
34. Saenger P. Growth-promoting strategies in Turner's syndrome. *J Clin Endocrinol Metab.* 1999;84:4345-4348
35. Sas TC, de Muinck Keizer-Schrama SM, Stijnen T, et al. Normalization of height in girls with Turner syndrome after long-term growth hormone treatment: results of a randomized dose-response trial. *J Clin Endocrinol Metab.* 1999;84:4607-4612

36. Gotzsche CO, Krag-Olsen B, Nielsen J, Sorensen KE, Kristensen BO. Prevalence of cardiovascular malformations and association with karyotypes in Turner's syndrome. *Arch Dis Child.* 1994;71:433-436
37. Mazzanti L, Cacciari E. Congenital heart disease in patients with Turner's syndrome. Italian Study Group for Turner Syndrome (ISGTS). *J Pediatr.* 1998;133:688-692
38. Sybert VP. Cardiovascular malformations and complications in Turner syndrome. *Pediatrics.* 1998;101(1). Available at: [http:// www.pediatrics.org/cgi/content/full/101/1/e11](http://www.pediatrics.org/cgi/content/full/101/1/e11)
39. Lin AE, Lippe B, Rosenfeld RG. Further delineation of aortic dilatation, dissection, and rupture in patients with Turner syndrome. *Pediatrics.* 1998;102(1). Available at: <http://www.pediatrics.org/cgi/content/full/102/1/e12>
40. Clark EB. Neck web and congenital heart defects: a pathogenic association in 45 X-O Turner syndrome? *Teratology.* 1984;29:355-361
41. Lacro RV, Jones KL, Benirschke K. Coarctation of the aorta in Turner syndrome: a pathologic study of fetuses with nuchal cystic hygromas, hydrops fetalis, and female genitalia. *Pediatrics.* 1988;81:445-551
42. Dajani AS, Taubert KA, Wilson W, et al. Prevention of bacterial endocarditis. Recommendations by the American Heart Association. *Circulation.* 1997;96:358-366
43. Bordeleau L, Cwinn A, Turek M, Barron-Klauninger K, Victor G. Aortic dilatation and Turner's syndrome: case report and review of the literature. *J Emerg Med.* 1998;16:593-596
44. Hurwitz RA, Caldwell RL. Should pediatric electrocardiography be performed in adult laboratories? *Pediatrics.* 1998;102(2). Available at: <http://www.pediatrics.org/cgi/content/full/102/2/e15>
45. Dawson-Falk KL, Wright AM, Bakker B, Pitlick PT, Wilson DM, Rosenfeld RG. Cardiovascular evaluation in Turner syndrome: utility of MR imaging. *Australas Radiol.* 1992;36:204-209
46. Lin AE. Management of cardiac problems. In: Saenger P, Pasquino AM, eds. *Optimizing Health Care for Turner Patients in the 21st Century: Proceedings of the 5th International Symposium on Turner Syndrome, Naples, Italy, March 23-25, 2000.* New York, NY: Elsevier Science; 2000:115-123
47. Elsheikh M, Conway GS, Wass JA. Medical problems in adult women with Turner's syndrome. *Ann Med.* 1999;31:99-105
48. Saenger P. Turner's syndrome. *N Engl J Med.* 1996;335:1749-1754
49. Stenberg AE, Nysten O, Windh M, Hultcrantz M. Otological problems in children with Turner's syndrome. *Hear Res.* 1998;124:85-90
50. Hultcrantz M, Sylven L, Borg E. Ear and hearing problems in 44 middle-aged women with Turner's syndrome. *Hear Res.* 1994;76:127-132
51. Chrousos GA, Ross JL, Chrousos GC, et al. Ocular findings in Turner syndrome: a prospective study. *Ophthalmology.* 1984;91:926-928
52. Hall JG. The management of the adult with Turner syndrome: the natural history of Turner syndrome. In: Rosenfeld RG, Grumbach MM, eds. *Turner Syndrome.* New York, NY: Marcel Dekker Inc; 1989:495-506
53. Elsheikh M, Conway GS. The impact of obesity on cardiovascular risk factors in Turner's syndrome. *Clin Endocrinol (Oxf).* 1998;49:447-450
54. Ross JL, Feullian P, Long LM, Kowal K, Kushner H, Cutler GB Jr. Lipid abnormalities in Turner syndrome. *J Pediatr.* 1995;126:242-245
55. Lippe B. Turner syndrome. *Endocrinol Metab Clin North Am.* 1991;20:
56. American Diabetes Association. American Diabetes Association: clinical practice recommendations 2000.

Diabetes Care 2000;23(suppl 1):S1–S116

57. Saenger P, Albertsson-Wikland K, Conway GS, et al. Fifth International Symposium on Turner Syndrome. Recommendations for the diagnosis and management of Turner syndrome. *Clin Endocrinol Metab.* 2001;86:3061–3069
58. Medeiros CC, Marini SH, Baptista MT, Guerra G Jr, Maciel-Guerra AT. Turner's syndrome and thyroid disease: a transverse study of pediatric patients in Brazil. *J Pediatr Endocrinol Metab.* 2000;13:357–362
59. Wenstrom KD, Williamson RA, Grant SS. Detection of fetal Turner syndrome with multiple-marker screening. *Am J Obstet Gynecol.* 1994;170:570–573
60. Koeberl DD, McGillivray B, Sybert VP. Prenatal diagnosis of 45, X/46,XX mosaicism and 45, X: implications for postnatal outcome. *J Hum Genet.* 1995;57:661–666
61. Verschraegen-Spae MR, Depypere H, Speleman F, Dhondt M, De Paep A. Familial Turner syndrome. *Clin Genet.* 1992;41:218–220
62. Kher AS, Chattopadhyay A, Datta S, Kanade S, Sreenivasan VK, Barucha BA. Familial mosaic Turner syndrome. *Clin Genet.* 1994;46: 382–383
63. Aller V, Gargallo M, Abrisqueta JA. Familial transmission of a duplication-deficiency X chromosome associated with partial Turner syndrome. *Clin Genet.* 1995;48:317–320
64. Mathisen B, Reilly S, Skuse D. Oral-motor dysfunction and feeding disorders of infants with Turner syndrome. *Dev Med Child Neurol.* 1992;34:141–149
65. Hovatta O. Pregnancies in women with Turner's syndrome. *Ann Med.* 1999;31:106–110
66. Barrenasa M, Landin-Wilhelmsen K, Hansson C. Ear and hearing in relation to genotype and growth in Turner syndrome. *Hear Res.* 2000; 144:21–28
67. Roush J, Davenport ML, Carlson-Smith C. Early-onset sensorineural hearing loss in a child with Turner syndrome. *J Am Acad Audiol.* 2000; 11:446–453
68. Gare M, Ilan Y, Sherman Y, Ben-Chetrit E. Malignant melanoma in Turner's syndrome. *Int J Dermatol.* 1993;32:743–744
69. Wyatt D. Melanocytic nevi in children treated with growth hormone. *Pediatrics.* 1999;104:1045–1050
70. Pasquino AM, Passeri F, Pucarelli I, Segni M, Municchi G. Spontaneous pubertal development in Turner's syndrome. Italian Study Group for Turner's Syndrome. *J Clin Endocrinol Metab.* 1997;82:1810–1813
71. Lerner R. What's new in lymphedema therapy in America? *Int J Angiology.* 1998;7:191–196
72. Tarani L, Lampariello S, Raguso G, et al. Pregnancy in patients with Turner's syndrome: six new cases and review of literature. *Gynecol Endocrinol.* 1998;12:83–87

DODATKOWE INFORMACJE NAUKOWE

Saenger P, Pasquino AM, eds. *Optimizing Health Care for Turner Patients in the 21st Century: Proceedings of the 5th International Symposium on Turner Syndrome, Naples, Italy, March 23–25, 2000.* New York, NY: Elsevier Science; 2000

Rosenfeld RG, Grumbach MM, eds. *Turner Syndrome.* New York, NY: Marcel Dekker; 1989

Turner Syndrome. A Comprehensive Guide (free CD-ROM from Eli Lilly).

Available at: <http://www.lillycme.com/actvts.htm>

INFORMACJE DLA RODZICÓW

Turner Syndrome Society of the United States

14450 TC Jester, Suite 260, Houston, TX 77014

Toll-free: 800-365-9944

Local: 832-249-9988

Fax: 832-249-9987

Internet: <http://www.turner-syndrome-us.org>

National Institute of Child Health and Human Development

Internet: <http://turners.nichd.nih.gov>

Wszystkie raporty kliniczne wydane przez Amerykańską Akademię Pediatrii tracą ważność po 5 latach od publikacji, chyba że są ponownie potwierdzone, skorygowane, lub wycofane w tym czasie lub przed tą datą.

Nadzór zdrowotny nad dziećmi z Zespołem Turnera

Jaime L. Frias, Marsha L. Davenport, Komisja ds. Genetyki i Wydział ds. Endokrynologii

Pediatrics 2003;111;692-702

Cyfrowy identyfikator dokumentu elektronicznego – 10.1542/peds.111.3.692

Uaktualnione informacje i obsługa i włącznie z rysunkami w wysokiej rozdzielczości, można znaleźć na:

<http://www.pediatrics.org/cgi/content/full/111/3/692>

Odniesienia Artykuł ten przytacza 63 artykuły, z których 20 można uzyskać za darmo na:

<http://www.pediatrics.org/cgi/content/full/111/3/692#BTBL>

Wzmianka Artykuł ten był przytaczany w 6 artykułach:

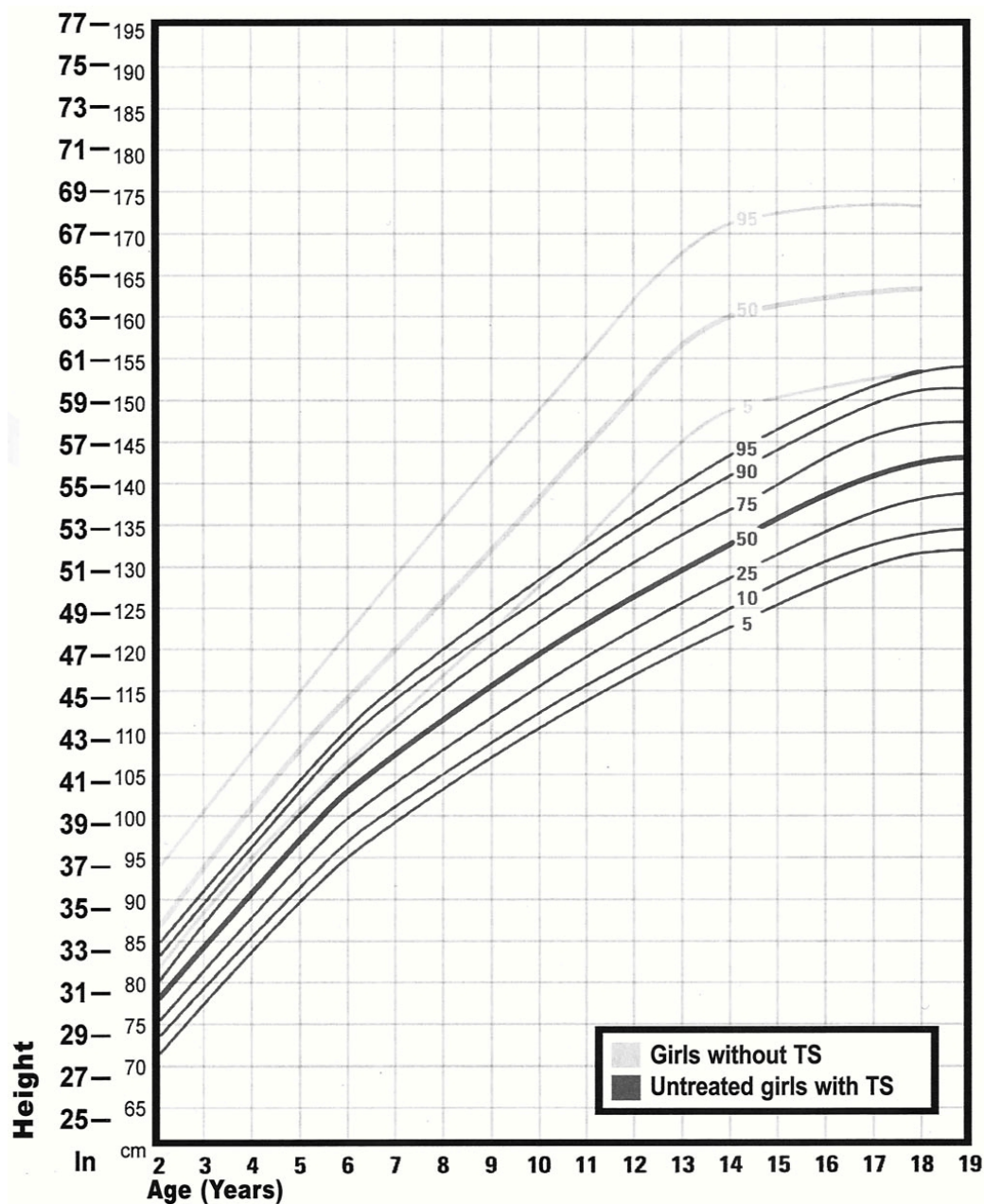
<http://www.pediatrics.org/cgi/content/iull/111/3/692#otherarticles>

Zbiory artykułów Artykuł ten wraz z innymi na podobny temat pojawił się w następujących zbiorach artykułów: **Office Practice**

http://www.pediatrics.org/cgi/collection/office_practice

Pozwolenie i licencja Informacje odnośnie reprodukcji tego artykułu częściowo (liczby, tabele) lub w całości mogą być znalezione na stronie internetowej: <http://www.pediatrics.org/misc/Permissions.shtml>

Przedruk Informacje odnośnie zamówienia przedruku mogą być znalezione na stronie internetowej: <http://www.pediatrics.org/misc/reprints.shtml>



Rys. 1 Wykres wzrostu dla dzieci z zespołem Turnera. Źródło: Rieser p, Davenport M. Turner Syndrome: A Guide for Families. [Zespół Turnera: przewodnik dla rodzin] Houston, TX: Turner Syndrome Society of the United States [USA Towarzystwo Osób z zespołem Turnera]; 2002. Dane uzyskane z Lyon et al.⁷
 Oś x – wiek (lata); oś y wzrost (cm); kolor jasny: dziewczęta z Zespołem Turnera; kolor ciemny: nie leczone dziewczęta z Zespołem Turnera